

# Pseudotumor de ácido úrico, reporte de caso

*Uric acid pseudotumor, case report*

Emmanuel Tobón Méndez<sup>1</sup>, Edwin Omar Cabrera Castillo<sup>2</sup>, Uriel Galicia Lucas<sup>3</sup>, Edgar Cárdenas Rodríguez<sup>1</sup>, Carlos Alberto Tamez Parra<sup>4</sup> \*, Salvador Salinas Saldívar<sup>5</sup>.

## RESUMEN

La gota en una enfermedad reumática ocasionada por depósito de cristales de urato monosódico en el líquido sinovial y en diversos tejidos, la manifestación clásica de la enfermedad se conoce como tofo y comúnmente se desarrollan en tejido cartilaginoso, tendones y tejidos blandos.

El objetivo de este reporte es presentar un caso clínico altamente inusual en el cual presenta una lesión pseudotumoral secundaria a depósito de cristales de ácido úrico en riñón izquierdo la cual simula características de una neoplasia maligna tales como pérdida de peso, fiebre e incluso fractura patológica costal. Posterior a resección de la lesión y a manejo a base de Febuxostat el paciente presenta remisión total de los síntomas.

Se realiza una revisión de la presentación clínica del caso, así como su manejo diagnóstico y terapéutico.

**Palabras Clave:** Ácido Úrico, Hiperuricemia, Gota, Nefrectomía.

## ABSTRACT

Gout is a rheumatic disease caused by deposition of monosodium urate crystals in synovial fluid and in various tissues, the classic manifestation of the disease is known as tophus and commonly develops in cartilaginous tissue, tendons and soft tissues.

The objective of this report is to present a highly unusual clinical case in which it presents a pseudotumoral lesion secondary to deposition of uric acid crystals in the left kidney which simulates characteristics of a malignant tumor such as weight loss, fever and even costal pathological fracture. After resection of the lesion and Febuxostat-based management, the patient presents total remission of symptoms.

A review of the clinical presentation of the case is performed, as well as its diagnostic and therapeutic management.

**Keywords:** Uric Acid, Hyperuricemia, Gout, Nephrectomy.

1. Servicio de Nefrología, Clínica Nefro-Tez. Puebla, México.
2. Servicio de Urología de Mínima Invasión, Clínica Nefro-Tez. Puebla, México.
3. Servicio de Medicina Interna, Clínica Nefro-Tez. Puebla, México.
4. Servicio de Medicina General, Clínica Nefro-Tez. Puebla, México.
5. Servicio de Reumatología, Clínica Nefro-Tez. Puebla, México.

\* Autor de Correspondencia: carlostamezparra@gmail.com

## INTRODUCCIÓN

La gota es una enfermedad metabólica secundaria al incremento y colección de cristales de urato monosódico en diversas partes del organismo.

Afecta principalmente a varones de entre la cuarta y quinta década de la vida y con menor frecuencia a mujeres de la sexta a la séptima década de la vida<sup>1</sup>. La prevalencia de gota ha presentado un notorio incremento en años recientes, se sospecha que esto es secundario al cambio de hábitos alimenticios de la población y al dramático incremento de la prevalencia de obesidad<sup>2</sup>.

Clínicamente, las manifestaciones más comunes son episodios recurrentes de artritis aguda y litiasis renal. Los tofos son las lesiones típicas de la enfermedad; histológicamente son granulomas que se forman en el tejido conjuntivo alrededor de los depósitos de urato monosódico.

Esta entidad puede dividirse en tres fases: 1) Hiperuricemia asintomática, que puede estar presente durante más de 20 años y termina cuando se manifiesta la primera agudización sintomática, como artritis gotosa o nefrolitiasis; 2) Gota intercrítica, que son los episodios asintomáticos entre un ataque agudo y otro, los cuales presentan una temporalidad variable y sin sintomatología residual; y 3) Artritis crónica gotosa -la manifestación más conocida de la enfermedad- que se manifiesta posterior a múltiples años de evolución sin manejo adecuado<sup>2</sup>.

Los tofos gotosos (depósitos de cristales de urato monosódico) se encuentran en tejido conjuntivo y clásicamente se localizan en las articulaciones de manos, pies, rodillas, superficie cutánea del codo, y a lo largo de algunos tendones (comúnmente el Aquileo)<sup>2</sup>. Además, se han documentado casos de tofos en esclerótica, córnea, cartílago nasal, párpados, laringe y válvulas cardíacas, así como en la médula renal<sup>2</sup>.

## CASO

Paciente masculino de 44 años de edad, originario de la Ciudad de México y residente de Veracruz (México), campesino, nivel de educación primaria, casado, convivencia con borregos, consumo de alcohol aproximadamente durante 8 días seguidos cada 4 meses desde hace 15 años, refiere esquema de vacunación completo, dieta a base de verduras y tortillas de maíz; portador de gota desde hace 7 años sin tratamiento estandarizado (Figura 1), ocasionalmente ingesta de antiinflamatorio no esteroideo por dolor; no cuenta con otros antecedentes de importancia.

De manera súbita, el paciente presenta fiebre intermitente, malestar general, artralgia, con dolor intenso en región lumbar bilateral; acude a unidad de salud pública donde se aborda como síndrome febril en estudio y neumonía adquirida en la co-

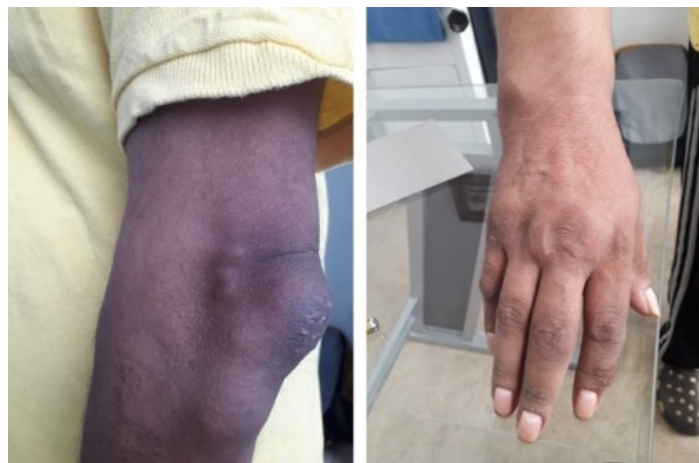

Figura 1. Lesiones tóxicas del paciente.

munidad durante tres semanas, con tratamiento antibiótico para tales entidades sin observar mejoría. El paciente solicita alta voluntaria de la unidad y comienza manejo médico por vía particular.

Se realizó ultrasonido abdominal completo en el cual se reportó riñón izquierdo con tamaño de aproximadamente 11.7x4.7cm con bordes irregulares a expensas de zona hipocóica y de forma oval localizada en cara anterior con medidas de 3.4x2.6cm en sus diámetros mayores, que refuerza con aparente vascularidad a la valoración con Doppler de etiología a determinar; la relación corteza-médula se aprecia conservada; sin datos de hidronefrosis ni litiasis renal. Se realizó química sanguínea en la que se observó aumento de creatinina (2.2mg/dL), BUN 10.9mg/dL, urea 37.17mg/dL. Es valorado por urólogo en medio particular quien integra el diagnóstico de una neoplasia maligna, por lo que sugiere manejo mediante nefrectomía total, procedimiento que el paciente no aceptó.

El paciente continuó con tratamiento médico conservador por distintos medios particulares, no presenta datos de mejoría a pesar de recibir antipiréticos, analgésicos y cefalosporinas de tercera generación, por lo que se decide continuar con protocolo de estudio.

No obstante, continuó con pérdida de peso no planeada de aproximadamente 20kg en un lapso de un mes con posterior dolor lumbar de tipo transitorio e intermitente; inició con fiebre de más de 39 grados centígrados, así como rigidez articular generalizada. Clínicamente llama la atención que, al desaparecer el dolor, también desaparecía la fiebre y la rigidez.

Por lo anterior, se complementaron estudios con tomografía computada simple y contrastada en la que llamó la atención que en el tercio medio de la región externa y casi periférica hacia la región dorsal externa del riñón izquierdo, una imagen iso/hipopdensa semicircular que sugiere neoformación moderadamen-

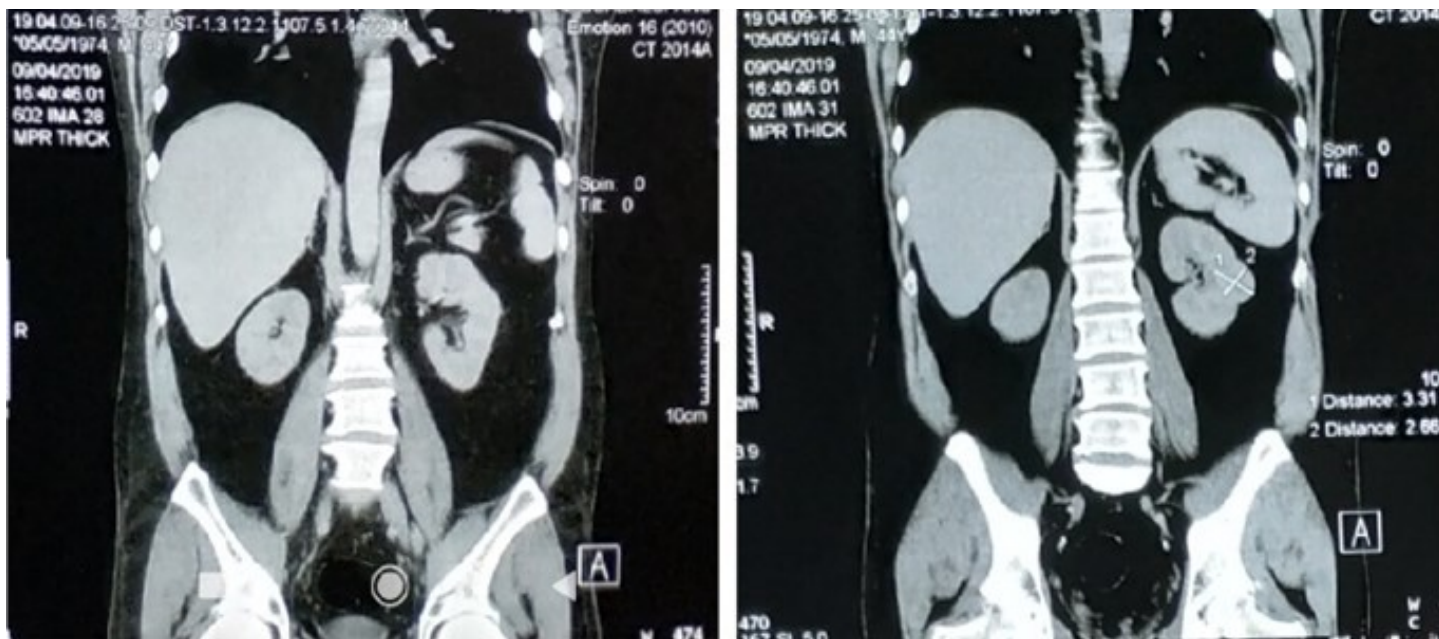


Figura 2. Tomografía de tórax.

te definida y con medidas de aproximadamente 40x33x26mm en sus diámetros principales, generando efecto ocupativo del sistema colector (**Figura 2**). En fase de contraste se encontró reforzamiento con una diferencial de hasta 30 a 35UH con respecto a la fase simple en la lesión mencionada, dato que sugiere malignidad; por este medio se integra el diagnóstico de probable carcinoma renal vs adenoma renal. Por lo que se inicia protocolo para manejo quirúrgico.

Durante la valoración preoperatoria se realizó electrocardiograma, el cual no demostró alteraciones; en la radiografía de tórax se documenta fractura patológica del segundo arco costal izquierdo como hallazgo que no ocasionaba dolor (**Figura 3**).

Se recabaron estudios de laboratorio: hemoglobina 10.8 gr/dL, plaquetas 468x103/μl, leucocitos totales 10,400/μl, amilasa

55 U/L, lipasa 106 U/l, creatinina de 1.6 mg/dL, BUN 17mg/dL, urea 14.8 mg/dL, sodio 128 mmol/L, potasio 3.5 mmol/L, cloro 90 mmol/L y calcio 8.5 mmol/L.

Debido a la escasa alteración de la función renal y a los hallazgos tomográficos se decide realizar nefrectomía parcial izquierda sin biopsia previa (**Figura 4**) en la cual se encontró tumor renal izquierdo de 4x4cm con aparente infiltración al sistema colector, los bordes quirúrgicos macroscópicamente no presentaban datos de infiltración tumoral, se envió pieza al servicio de Anatomía Patológica.

El estudio histopatológico reportó que en el sitio cercano a la zona de sección quirúrgica se observó aumento de proceso inflamatorio linfocítico en donde se apreciaron depósitos de cristales en túbulo rompiendo la basal, con aparente disposición

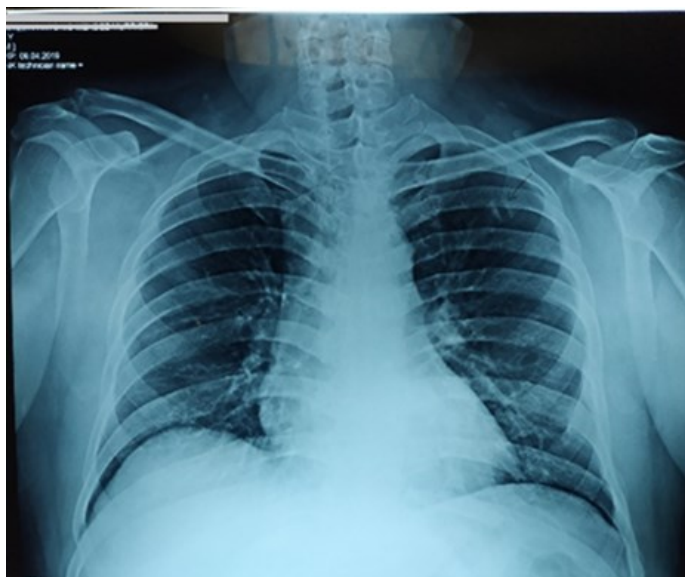


Figura 3. Radiografía de tórax que demuestra fractura patológica.

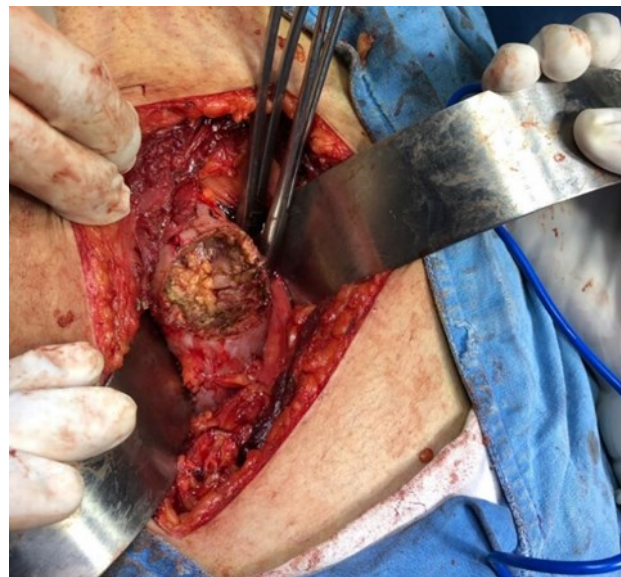

Figura 4. Nefrectomía parcial izquierda.

intersticial generando reacción granulomatosa, con presencia de células gigantes multinucleadas y fibrosis reactiva. Los cristales presentaban forma de aguja, lo que sugería que correspondían a uratos - ácido úrico. Con estos hallazgos, se concluyó el diagnóstico de pielonefritis crónica granulomatosa pseudotumoral secundaria a depósitos de cristales de ácido úrico, fibrosis intersticial, atrofia tubular y leve atipia celular tubular reactiva, negativo para proceso maligno en el material analizado (**Figura 5**).

Un mes posterior a la cirugía, el paciente acudió a valoración médica; presentó recuperación de 7kg de peso, se observó también mejoría en la movilización de las articulaciones y sin presencia de fiebre. En este momento, se reportaron los siguientes laboratorios: hemoglobina 10.7g/dL, plaquetas  $267 \times 10^3/\mu\text{L}$ , leucocitos totales 10,920, glucosa 90mg/dL, urea 66.4mg/dL, nitrógeno ureico 31mg/dL, creatinina 1.85mg/dL, ácido úrico 6,12mg/dL, sodio 134.6mmol/L, potasio 3.32mmol/L, cloro 108.7mmol/L. Actualmente, se encuentra estable y en tratamiento con Febuxostat de 80mg/día, Prednisona 5mg/día por un mes (suspendido), Ezetimiba/Simvastatina 10mg/20mg/día, y ácido fólico 5mg/día.

## DISCUSIÓN

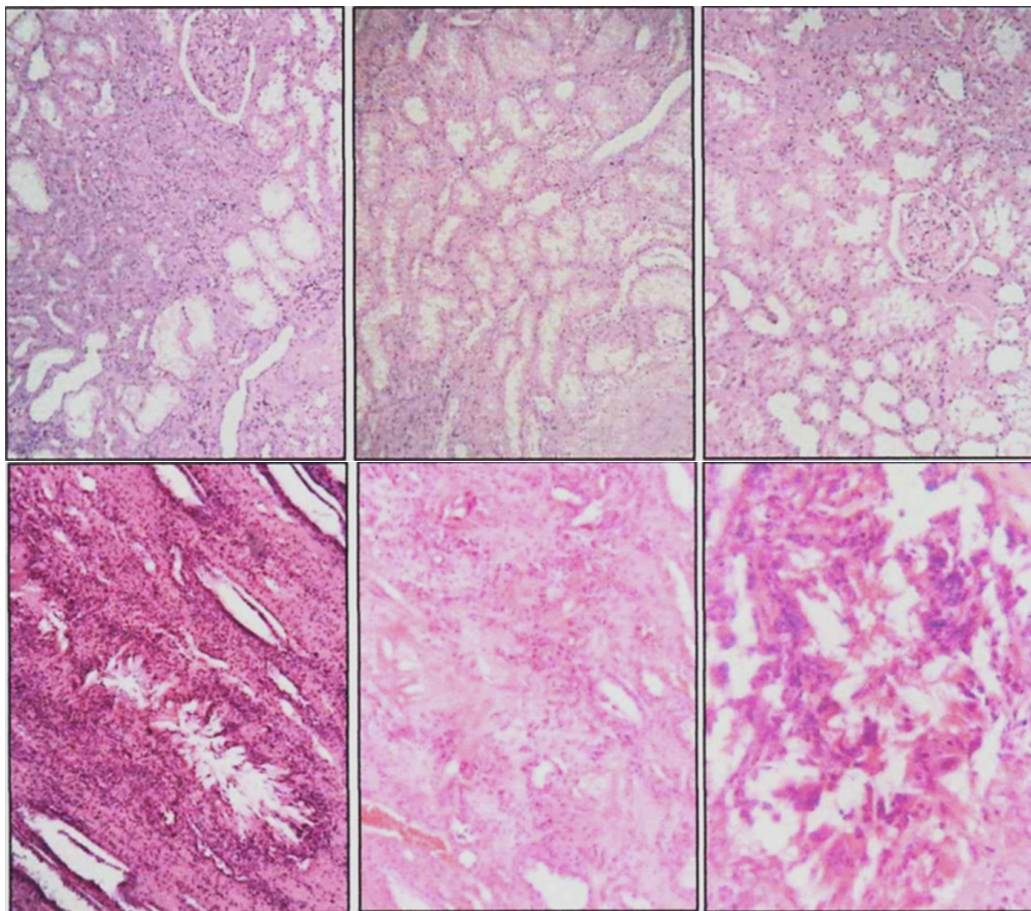
La gota es una enfermedad metabólica en la que se encuentran concentraciones de cristales de urato monosódico que se depositan en distintos tejidos -principalmente tejido conectivo-, por lo que provoca manifestaciones clínicas asociadas al lugar de depósito<sup>3</sup>.

Por lo anterior, esta entidad se ha ganado el sobrenombre de “la gran imitadora” y representa un gran reto para el personal médico que lo enfrenta en sus expresiones menos comunes. No es de extrañarse que se encuentren reportes con tofos gotosos que simulan tumores en tejidos blandos<sup>4,5</sup>; la presentación de pseudotumores en órganos es extremadamente rara con pocos casos reportados en la literatura internacional.

Para la edad del paciente, la presencia de sintomatología como fiebre, pérdida de peso, fracturas y masa renal, es necesario considerar como primera posibilidad diagnóstica una neoplasia. La elevación de ácido úrico en este contexto pudiera hacer pensar en un síndrome de lisis tumoral asociado a actividad del cáncer renal sospechado; durante el periodo de gota tofácea crónica, se pueden desarrollar tumores -principalmente de partes blandas- que en ocasiones simulan un comportamiento maligno, siendo en realidad depósitos de ácido úrico; sin embargo, es extremadamente raro que se presenten lesiones de este tipo en parénquima renal como en el caso aquí expuesto.

## AGRADECIMIENTOS

A la Dra. Georgina Loyola Rodríguez por su importante aportación en Anatomía Patológica y Nefropatología para la presentación de este caso.



**Figura 5.** Cortes histológicos teñidos con hematoxilina y eosina: se observa parénquima renal (predominantemente corteza), con acúmulo de linfocitos de forma focal y asociados a áreas de atrofia tubular y fibrosis intersticial. Los túbulos muestran cambios reactivos y focales con vacuolización isométrica del citoplasma y reforzamiento de las membranas citoplasmáticas; los núcleos muestran nucléolo prominente. Los glomérulos se observan con luces capilares abiertas sin alteración en la pared capilar, no hay expansión y proliferación mesangial. En el sitio cercano a la zona de sección quirúrgica se observa aumento de proceso inflamatorio linfocítico, donde se aprecian depósitos de cristales en túbulos que rompen la basal y tienen aparente disposición intersticial generando reacción granulomatosa con presencia de células gigantes multinucleadas y fibrosis reactiva. Los cristales tienen forma de aguja. Las arterias de mediano calibre no muestran alteraciones histológicas significativas; no hay evidencia de neoplasia maligna en el material analizado; morfológicamente, los cristales corresponden a uratos - ácido úrico.

## REFERENCIAS

1. Choi H. Epidemiology of crystal arthropathy. *Rheum Dis Clin North Am.* 2006; 35(2): 255-73. DOI: [10.1016/j.rdc.2006.03.002](https://doi.org/10.1016/j.rdc.2006.03.002)
2. Gota. *Rev Fac Med UNAM.* 2014; 57(4): 58-60. Disponible en: [http://www.revistafacmed.com/index.php?option=com\\_phocadownload&view=field&id=464:gota&Itemid=79](http://www.revistafacmed.com/index.php?option=com_phocadownload&view=field&id=464:gota&Itemid=79)
3. Navarrete G, Beirana A, Bengoa B, Champet AM, Siu CM. Tofos gotosos. *Rev Cent Dermatol Pascua.* 2009; 18(3): 92-5. Disponible en: <https://www.medigraphic.com/cgi-bin/new/resumen.cgi?IDARTICULO=24503>
4. Junco DA, Moreno JT, Pérez ÁO. Tofo gotoso en la mano. *MEDISAN.* 2015; 19(9). Disponible en: [http://www.medisana.sld.cu/index.php/san/article/view/437/html\\_143](http://www.medisana.sld.cu/index.php/san/article/view/437/html_143)
5. Páez D, Abellán MD, Cepero A, Lozano N. Gota que simula tumoración de partes blandas. *Reumatol Clin.* 2017;15(6): e146-e148. DOI: [10.1016/j.reuma.2017.07.025](https://doi.org/10.1016/j.reuma.2017.07.025)

## FINANCIAMIENTO

Los autores declaran que no recibieron apoyo financiero de alguna persona física o moral.

## CONFLICTOS DE INTERÉS

Los autores declaran que no tienen conflictos de interés.